

Micha Maeder, Hans Rickli

Fachbereich Kardiologie,
Departement Innere Medizin,
Kantonsspital St.Gallen

Long QT

Fallbeschreibung

34jährige Patientin, die unter rezidivierendem Erbrechen und seit Tagen bestehender Schwäche leidet. Täglicher Konsum von 60 mg Methadon.

Diskussion

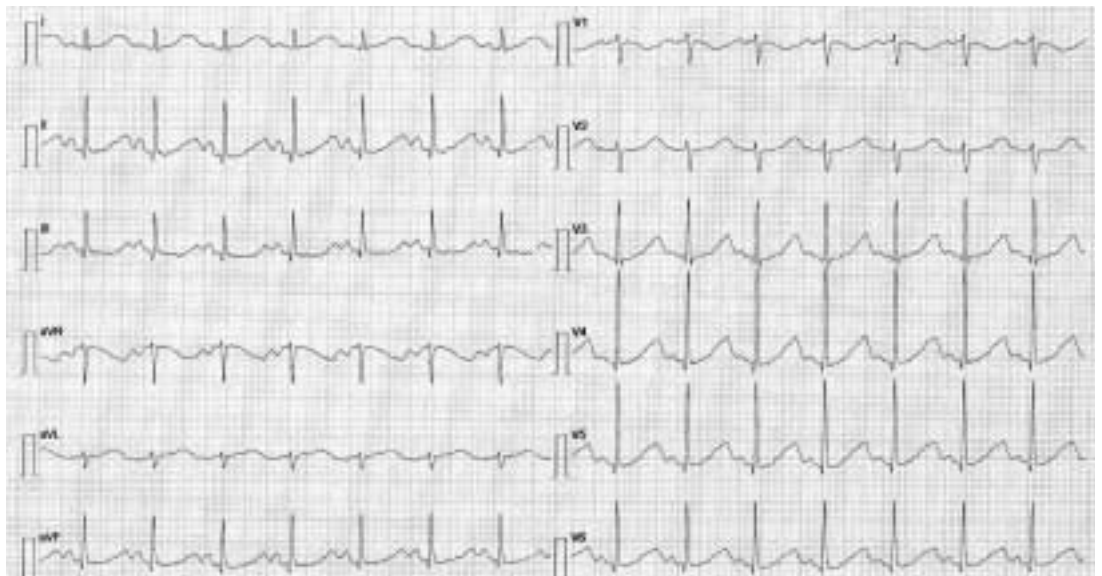
Das EKG (Abb. 1) zeigt einen normokarden Sinusrhythmus (89/min, QRS 67°) mit ausgeprägter QT-Verlängerung (QT 520 ms, QTc 633 ms). Im weiteren fallen prominente P-Wellen in den Ableitungen II, III und aVF auf. Die Laboruntersuchungen ergaben eine massive Hypokaliämie von 2,0 mmol/L. Im Verlauf kam es zu wiederholten Episoden von Kammer-tachykardien mit typischer «Torsade de poin-

tes»-Konfiguration (Abb. 2), welche unter intravenöser Kalium- und Magnesium-Substitution sistierten.

Die beschriebene QTc-Verlängerung kann mit grosser Wahrscheinlichkeit auf die Kombination von Methadon-Konsum und schwerer Hypokaliämie zurückgeführt werden. Bereits für Methadon-Tagesdosen von 50–100 mg/d sind Fälle von deutlicher QTc-Verlängerung und Torsade de pointes beschrieben worden, wobei meist zusätzliche Faktoren wie Elektrolytstörungen, Hepatopathien oder gleichzeitiger Kokain-Konsum vorgelegen haben [1]. Als zugrunde liegende Mechanismen werden der negativ-chronotrope Effekt von Methadon und damit Bradykardie-induzierte Kammer-tachykardien sowie die Verlängerung des Aktionspotentials durch Blockade der den repolarisierenden Kalium-Ausstrom vermittelnden

Abbildung 1

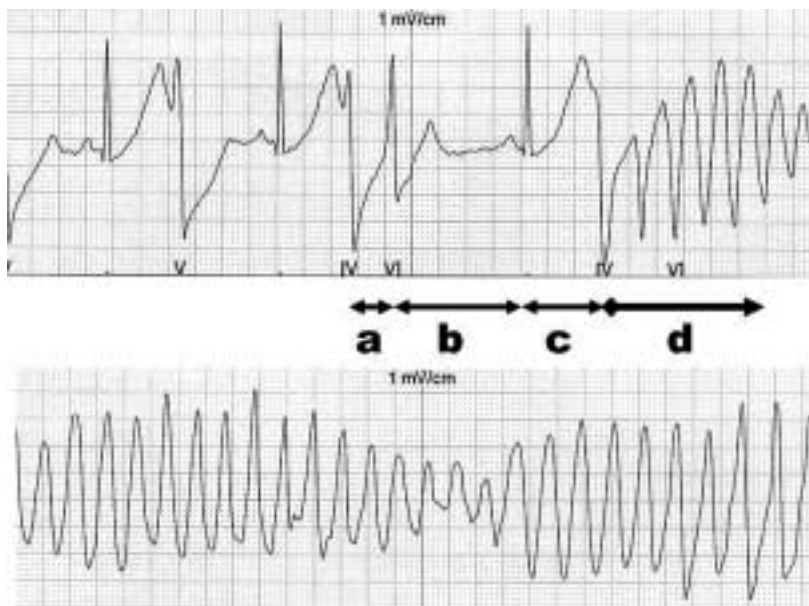
Normokarder Sinusrhythmus (89/min, QRS 67°) mit ausgeprägter QT-Verlängerung (QT 520 ms, QTc 633 ms).



Korrespondenz:
Dr. med. Micha Maeder
Fachbereich Kardiologie
Departement Innere Medizin
Kantonsspital
Rorschacherstrasse 95
CH-9007 St. Gallen
E-Mail: micha.maeder@kssg.ch

Abbildung 2

Kammertachykardie vom Typ «Torsade de pointes» mit initialem «short-long-short ventricular cycle». A. Zwei ektope Schläge in kurzer Abfolge (short). B. Kompensatorische Pause, Sinusschlag (long). C. Abnorme T/U-Welle, Einsetzen der Kammertachykardie (short). D. Torsade de pointes (280/min), «twisting» des QRS-Komplex um die isoelektrische Linie.



Ionenkanäle diskutiert [1]. Die Hypokaliämie per se kann zu einer Fusion von T- und U-Welle und QTUc-Verlängerung führen und prädisponiert für das Auftreten von supraventrikulären und ventrikulären Tachykardien. Eine selten beschriebene EKG-Veränderung der Hypokaliämie ist das Auftreten prominenter P-Wellen vorzugsweise in den inferioren Ableitungen («P pseudo-pulmonale») [2], wogegen Abflachung bzw. Verschwinden der P-Wellen im Rahmen der Hyperkaliämie besser bekannt sind. Die erworbene Form der Torsade de pointes wird oft von einem typischen

«short-long-short ventricular cycle» eingeleitet (Abb. 2). Die Kammertachykardie setzt nach einem Sinusschlag mit ausgeprägter QT-Verlängerung und U-Welle als Ausdruck der durch Verlängerung und erhöhten Dispersion vulnerablen Repolarisation ein [3].

Neben Antiarrhythmika (z.B. Sotalol) können diverse andere häufig verwendete Medikamente (z.B. Erythromycin, Haloperidol, verschiedenen Chinolon-Antibiotika) zu einer Medikamenten-induzierten QT-Verlängerung und Torsade de pointes führen [3]. Zwischen 1983 und 1999 sind der WHO 761 Fälle spontan rapportiert worden, wobei diese Zahl in Gegensatz zu einer schwedischen Studie steht, die aus einer vierwöchigen Beobachtung eine jährliche Inzidenz von 4/100 000 extrapoliert hat, und die Tragweite des Problems wahrscheinlich deutlich unterschätzt [4]. Eine ständig aktualisierte Liste von Medikamenten und ihrem Potential einer QT-Verlängerung ist im Internet abrufbar [5], welche bei der Risikostratifizierung vor Einsatz eines neuen Medikaments bei Risikopatienten (angeborenes Long QT, Herzinsuffizienz, Leberdysfunktion, weibliches Geschlecht) hilfreich ist.

Literatur

- 1 Krantz MJ, Lewkowicz L, Hays H, Woodroffe MA, Robertson AD, Mehler PS. Torsade de pointes associated with very-high-dose methadone. *Ann Intern Med* 2002;137:501–4.
- 2 Gertsch M. Electrolyte imbalances and disturbances. In: Gertsch M. *The ECG. A Two-Step Approach to Diagnosis*. 1st edition. Berlin/Heidelberg: Springer; 2004. p. 299–322.
- 3 Yap YG, Camm AJ. Drug induced QT prolongation and torsade de pointes. *Heart* 2003;89:1363–72.
- 4 Darpö B. Spectrum of drugs prolonging QT interval and the incidence of torsades de pointes. *Eur Heart J* 2001;3(suppl K): K70–80.
- 5 Website: <http://www.torsades.org>.